*Enciclopedia Médico-Quirúrgica – E – **20-641-A-10** (2004)*

Diagnóstico de las disneas laríngeas del niño

E. Lescanne
S. Pondaven
V. Bouetel
D. Bakhos
V. Lesage
S. Morinière

Resumen. – *La disnea laríngea del niño constituye un diagnóstico relativamente frecuente en medicina de urgencias. Se trata de una disnea obstructiva que, en su forma clásica, se manifiesta por bradipnea inspiratoria asociada a tiraje y estridor. En el recién nacido y en el lactante la obstrucción laríngea puede presentar sintomatología diferente. El interrogatorio a los padres, el examen clínico y, en determinadas circunstancias, la exploración de la laringe, permiten establecer el diagnóstico etiológico de la disnea, distinguiendo entre formas congénitas o adquiridas, inflamatorias o tumorales. El tratamiento médico suele consistir en corticoterapia asociada al tratamiento de la causa. Aunque la traqueotomía sigue siendo el tratamiento de extrema urgencia en caso de obstrucción laríngea mayor, existen técnicas endoscópicas y quirúrgicas que permiten restablecer, según la etiología, una vía respiratoria eficaz.*

© 2004 Elsevier SAS, París. Todos los derechos reservados.

Palabras clave: *Disnea; Niño; Laringitis*

Reseña anatomofisiológica

La semiología de la disnea laríngea del niño [23] y su gravedad se basan en las particulares características anatómicas y fisiológicas que la laringe presenta en estas edades.

CARACTERÍSTICAS ANATÓMICAS

La laringe del niño es más estrecha y se localiza en posición más alta que la del adulto. Desciende progresivamente y adquiere su posición definitiva alrededor de los 13 años. Para explicar las particularidades que presenta la disnea a esta edad así como adaptar su tratamiento es preciso recordar ciertas diferencias:

– A nivel supraglótico, la epiglotis del lactante es flácida. Su forma tubular puede dificultar la exposición glótica durante las maniobras de intubación. La base de la lengua, situada inmediatamente por encima de la laringe, es muy reflexógena y la introducción del laringoscopio puede desencadenar un espasmo laríngeo y agravar bruscamente la disnea.

– El nivel glótico está constituido por las apófisis vocales, los cartílagos aritenoides y las cuerdas vocales. En el niño pequeño y en el lactante, el plano glótico es más ovalado. Al contrario de lo que sucede en la laringe adulta, este plano no constituye la parte más estrecha de la laringe. La flexibilidad de los cartílagos laríngeos y la laxitud de sus articulaciones favorecen la aspiración del brocal laríngeo durante los importantes esfuerzos inspiratorios que se producen cuando existe obstrucción subyacente. Esta aspiración crea un colapso que aumenta la disnea.

– El nivel subglótico constituye la zona más estrecha de la laringe del lactante y del niño pequeño. El anillo cricoideo es un manguito rígido e inextensible cuyo diámetro es del orden de 5 mm en el recién nacido y de 8 a 10 mm en el niño de seis años. La mucosa que lo recubre está formada por tejido conjuntivo muy laxo, lo que favorece el desarrollo del edema. Este conjunto de peculiaridades explican que un edema de 1 mm de grosor reduzca la luz glótica al 50%, siendo necesario un edema de 2,5 mm para obtener el mismo resultado en el adulto [1].

FISIOPATOLOGÍA

La reactividad de la mucosa laríngea del lactante es tal que ante cualquier estímulo local responde mediante espasmo (función esfinteriana de protección de las vías respiratorias inferiores).

Durante la inspiración normal, disminuye el calibre de las vías respiratorias extratorácicas (laringe y primeros anillos traqueales) y se dilatan las vías intratorácicas; en la espiración, sucede lo contrario. En caso de obstáculo laríngeo aparece disnea inspiratoria, que es característica de la disnea laríngea. El aumento de la depresión endotorácica se produce por la actuación de los músculos respiratorios principales y accesorios, y se traduce clínicamente por tiraje. Si esta depresión torácica no basta para asegurar el flujo

E. Lescanne
Adresse e-mail: orl.pediatrique@chu-tours.fr
S. Pondaven, V. Bouetel, D. Bakhos, V. Lesage, S. Morinière
Otorhinolaryngologie et chirurgie cervicofaciale pédiatrique, centre hospitalier universitaire Clocheville, 47, boulevard Béranger, 37044 Tours cedex, France.

inspiratorio suficiente, debe durar más tiempo, convirtiéndose la disnea inspiratoria en bradipnea inspiratoria en su forma típica. Este alargamiento del tiempo inspiratorio puede acompañarse de espiración normal. También se puede compensar con una espiración más breve, lo que permite que la frecuencia respiratoria permanezca normal (40 ciclos/min en el recién nacido, 30 ciclos/min en el niño). La bradipnea puede ser sustituida en el recién nacido o el lactante joven por taquipnea. Esta respiración superficial con ritmo superior a 60 ciclos/min resulta poco eficaz y si se prolonga puede producir descompensación respiratoria. En el prematuro y en el recién nacido, la bradipnea inspiratoria puede ser reemplazada por apnea, seguida o no por cianosis según su duración. La ausencia de signos de lucha precedentes a la apnea no permite excluir esta etiología [28].

En el adulto, la disminución de la fracción inspirada de oxígeno FiO_2 por debajo del 21% provoca el aumento prolongado de la ventilación, mientras que, en el recién nacido a término y en el prematuro, la respuesta a la hipoxia es muy diferente: se produce un aumento breve de la ventilación seguido de una depresión prolongada. En el adulto, la elevación, incluso mínima, de la presión arterial de anhídrido carbónico ($PaCO_2$) provoca el aumento de la ventilación por estimulación de los quimiorreceptores centrales. En el recién nacido y en el prematuro, la respuesta ventilatoria (o sensibilidad al CO_2) es más débil. Esta disminución de la sensibilidad al CO_2 sería de origen central, transmitiendo los centros respiratorios solamente estímulos insuficientes al efector pulmonar.

Diagnóstico

DIAGNÓSTICO POSITIVO

La disnea laríngea es una bradipnea inspiratoria. Pueden asociársele dos ruidos respiratorios: el estridor y el huélfago. El estridor es un ruido agudo, idéntico al que se produce cuando se sopla en un tubo con un corto segmento estrechado; traduce una anomalía glótica o supraglótica. El huélfago es un ruido más grave (sirena de niebla) y está presente en las afecciones glotosubglóticas.

El tiraje traduce el esfuerzo inspiratorio necesario para luchar contra el obstáculo. Aparece en primer lugar en la fosa suprasternal. A continuación, según la gravedad, se extiende a las fosas supraclaviculares, a los espacios intercostales y, después, a la fosa epigástrica. El aleteo nasal, por la intervención de los músculos respiratorios accesorios, traduce también el esfuerzo inspiratorio máximo.

Puede asociarse disfonía, que en ocasiones puede ayudar a localizar la afección. La voz ronca, bitonal o velada sugiere alteración glotosubglótica. La voz amortiguada orienta hacia un trastorno supraglótico. También pueden presentarse trastornos de la deglución (odinofagia, disfagia, broncoaspiraciones) que orientan hacia el nivel supraglótico.

DIAGNÓSTICO DIFERENCIAL

La exploración permite descartar fácilmente otras causas de disnea infantil:

– la disnea obstructiva supralaríngea: aparece en el recién nacido cuando existe obstáculo nasal o rinofaríngeo. A esta edad, la respiración en reposo es exclusivamente nasal (exceptuando el llanto), de tal manera que la obstrucción nasal provoca un tiraje típicamente proximal: submandibular o laterocervical. A partir del momento en que el niño abre la boca (durante el llanto o mediante la colocación de una cánula bucal [Guedel, Mayo]) se observa una clara mejoría e incluso la desaparición de la disnea. Cuando existe obstáculo orofaríngeo o hipofaríngeo, el tiraje también es proximal y se asocia a disfagia y estasis salivar. La ventilación mejora rápidamente tras la colocación de una sonda nasofaríngea;

– la disnea traqueal: aparece en los dos tiempos de la respiración, y la voz es normal;

– la disnea de origen bronquial: es de predominio espiratorio y se asocia a sibilancias;

– la disnea de origen cardíaco, pulmonar o metabólico; en realidad son polipneas.

DIAGNÓSTICO DE LA GRAVEDAD

Una vez establecido el diagnóstico de disnea laríngea, resulta extremadamente importante valorar su gravedad. El interrogatorio de los padres debe precisar:

– la edad del niño: cuanto más joven, más grave es su disnea;

– las circunstancias de aparición de la disnea: rápidamente progresiva en la rinofaringitis, brusca después de un síndrome de penetración o traumatismo, etc.

– el modo de inicio: brusco, progresivo;

– la antigüedad de los síntomas: algunos minutos, algunas horas;

– la evolución: mejoría, estabilización, agravación de los síntomas, aparición de «cabezazos inspiratorios»;

– los antecedentes ORL o generales: estridor, atopia, rinofaringitis reciente, papilomatosis laríngea, angioma subglótico, etc.

– la existencia de trastornos asociados: modificación de la voz, tos, alteraciones de la deglución;

– los tratamientos ya administrados (corticoides, etc.).

Se debe investigar la existencia de signos de gravedad de la disnea:

– signos de hipercapnia: sudoración, hipertensión arterial, taquicardia, sialorrea;

– signos de hipoxia: agitación y cianosis precedida de palidez;

– antigüedad de la disnea: minutos u horas. Si la disnea dura más de una hora agota al niño y se convierte en disnea grave. Por tanto, toda disnea que no mejora después de una hora de haber iniciado el tratamiento se considera disnea grave;

– signos de agotamiento: el ritmo respiratorio se vuelve irregular. El niño hace pausas, sobresaltos o *jadeos*. La bradipnea se vuelve extrema o se sustituye por polipnea superficial, que resulta ineficaz y es signo de rápida descompensación. El niño está pálido y tiene los ojos hundidos. Aparecen trastornos de la conciencia, que son gravísimos ya que indican hipoxia cerebral grave.

La parada respiratoria final viene precedida de un corto período, falsamente tranquilizador, durante el cual la bradipnea es sustituida por polipnea y desaparecen los signos de lucha.

La existencia de uno o varios de estos signos de gravedad requiere la hospitalización urgente mediante transporte medicalizado. Las maniobras de reanimación deben iniciarse

lo más pronto posible: oxigenación con mascarilla y, a continuación, intubación o traqueotomía de emergencia.

EXPLORACIÓN CLÍNICA

El examen clínico debe ser sucinto y realizarse únicamente cuando no existan signos de gravedad, recordando siempre dos principios fundamentales:

– prohibición formal de obligar al decúbito a un niño que haya adoptado espontáneamente la posición sentada (riesgo de paro respiratorio);

– durante el tratamiento de las disneas laríngeas graves debe estar presente un equipo experimentado en endoscopia pediátrica de las vías aerodigestivas superiores (VADS) (anestesista y ORL).

La laringotraqueoscopia permite confirmar el diagnóstico. Excepto en el primer episodio de laringitis clínicamente evidente, se debe proponer siempre en el recién nacido y en el lactante menor de seis meses con el fin de descartar malformación estenosante o tumor obstructivo. Puede plantearse la nasofibroendoscopia de urgencia, aunque se reserva para las formas mejor toleradas. Ante la menor duda, se practicará en la sala de endoscopia bajo la vigilancia del anestesista. El resto de exámenes complementarios se indicarán en función de la etiología y siempre se realizarán después del tratamiento de urgencia y la liberación de las vías respiratorias superiores.

Etiología

La etiología es variable en función de la edad del niño. En el recién nacido y en el lactante menor de seis meses, predominan las anomalías congénitas y los tumores benignos. Después de esta edad, las causas más frecuentes son las laringitis agudas y los cuerpos extraños.

NIÑO MAYOR DE SEIS MESES

■ *Cuerpos extraños* [12, 16, 31]

Ante un niño apirético con disfonía y disnea laríngea, la primera posibilidad que se debe considerar es la inhalación de un cuerpo extraño Durante el segundo año de vida, se observa un pico de frecuencia de los accidentes por inhalación.

El cuerpo extraño, de naturaleza variable, se enclava habitualmente a nivel subglótico, sobre todo si un intento de extracción lo ha empujado hacia abajo. Se piensa en el diagnóstico por la noción de síndrome de penetración. Se suele presentar a pleno día, en un niño previamente sano, durante la comida o el juego. La disnea obstructiva es brusca, con accesos de sofocación, ataques de tos expulsiva intercalados con apneas con cianosis e inspiración ruidosa. El accidente puede ser dramático de entrada, produciendo obstrucción total que puede resultar letal. El cuerpo extraño puede ser también parcialmente obstructivo, permitiendo la llegada de auxilio. Se debe manipular al niño con extrema prudencia, tranquilizándole tanto como sea posible. En todo momento, la obstrucción laríngea o traqueal puede aumentar (quinta de tos) y requerir una actuación de emergencia: intubación o traqueotomía. Sin embargo, lo más frecuente es que la obstrucción del síndrome de penetración ceda completamente gracias a la migración distal del cuerpo extraño. En este caso, si no existen testigos, puede faltar la noción de síndrome de penetración. El cuerpo extraño bronquial puede manifestarse varios días o, incluso, varias semanas más tarde a través de una neumopatía sistematizada. La tos con los cambios de posición, el *jadeo*, la auscultación y la radiología pulmonar permiten establecer el diagnóstico; resultando obligada la endoscopia para la extracción del cuerpo extraño.

■ *Laringitis agudas disneizantes*

Laringitis subglótica aguda edematosa [32]

Es la más frecuente de las laringitis agudas disneizantes. Se presenta preferentemente en el varón de entre 1 y 3 años. Se debe a la inflamación de la región subglótica. Los virus implicados son los mixovirus, virus parainfluenzae 1 y 3, rinovirus, adenovirus y ecovirus. La forma del lactante joven puede deberse al virus respiratorio sincitial (VRS) siendo rara la etiología bacteriana.

Aunque existe una recrudescencia otoñoinvernal, esta laringitis se observa durante todo el año, generalmente con carácter de epidemia local. Puede faltar el contexto de rinofaringitis febril. El diagnóstico es clínico: típicamente, la disnea se instala de forma progresiva durante la noche; la bradipnea inspiratoria se acompaña de tiraje y huélfago; la tos es ronca, perruna; la voz es normal o grave; la deglución es normal y el estado general está conservado. La fiebre es moderada (38 a 38,5 °C). Tras el interrogatorio a los padres y la evaluación de la gravedad, el médico debe proceder a la exploración clínica, que debe ser prudente, es decir, rápida y suave. El examen faríngeo descubre a veces signos de rinofaringitis y descarta el absceso retrofaríngeo. La auscultación broncopulmonar investiga la existencia de bronquitis o de neumopatía sobreañadida, que agravaría el pronóstico respiratorio inmediato.

En este estadio, no es necesario ningún examen complementario. El tratamiento debe iniciarse lo más pronto posible, a menudo en el domicilio del niño. Se basa en la corticoterapia oral (betametasona) con una dosis inicial habitualmente superior a 0,3 mg/kg que se renovará durante varios días. Si la disnea persiste, se administra una segunda dosis a los 30 minutos, debiendo permanecer el médico junto al niño hasta que desaparezcan los signos. La ausencia de mejoría rápida indica la gravedad de la disnea, y obliga a la hospitalización urgente, ya que la evolución hacia una forma grave puede hacer necesaria la intubación o, incluso, la traqueotomía de emergencia.

Las laringitis subglóticas pueden ser recidivantes, pero los episodios agudos son cada vez menos graves a medida que madura la laringe. Sin embargo, la repetición de los episodios obliga a buscar factores favorecedores locales (malformación, tumor) o irritativos (reflujo gastroesofágico [RGE], adenoiditis, alergia).

Laringitis estridulosa o espasmódica

Es la laringitis menos grave. Aunque se desconoce su mecanismo fisiopatológico, parece tratarse de un espasmo laríngeo que puede desencadenarse por múltiples causas: fenómenos inflamatorios, alérgicos o psicológicos. Durante mucho tiempo se ha considerado implicado al RGE, aunque es difícil probar su responsabilidad.

Se manifiesta por breves crisis de disnea laríngea, generalmente nocturnas, asociándose a menudo accesos de tos sofocante con cianosis. La crisis se resuelve espontáneamente en pocos minutos y nunca excede de una hora. La recidiva del episodio disneico es frecuente durante la misma noche o en las noches siguientes. Se prescribirá corticoterapia durante tres o cuatro días por vía oral

Figura 1 *Epiglotitis que produce disnea grave con tiraje. El niño sólo tolera la posición sentada.*

(betametasona 0,125 mg/kg/d) o bien localmente (budesonida) con humidificación de la habitación.

La laringitis espasmódica puede acompañar al enantema del sarampión o asociarse a la varicela. Constituye entonces un factor de mal pronóstico que puede anunciar una forma grave con encefalopatía.

Laringitis supraglótica o epiglotitis [14, 19, 27]

Es una laringitis realmente temida por su gravedad. Afortunadamente, se observa con escasa frecuencia a partir de la comercialización en 1992 de la vacuna contra *Haemophilus influenzae* de tipo B. No obstante, esta forma debe seguir teniéndose en cuenta ya que se han descrito casos en niños que habían sido vacunados. Otros gérmenes (estreptococos, neumococos, estafilococos) también parecen estar implicados en las epiglotitis infecciosas del niño inmunocompetente, por lo que ignorar o negar su existencia expone al niño a un retraso diagnóstico altamente perjudicial.

La epiglotitis aguda es en realidad una septicemia por *Haemophilus influenzae* de tipo B, cuyo punto de partida es la región supraglótica. El término «epiglotitis» parece bastante restrictivo, ya que se trata de hecho de una verdadera celulitis supraglótica que también afecta a la base de la lengua y a los repliegues aritenopiglóticos. Suele presentarse entre los 3 y los 6 años, siendo más rara en el lactante.

La forma típica se caracteriza por la instauración brusca de la laringitis en el curso de una rinofaringitis con fiebre muy elevada. La disnea laríngea y el tiraje se vuelven rápidamente impresionantes: se trata de un verdadero cuadro de dificultad respiratoria. El niño adopta espontáneamente la posición sedente, con la cabeza inclinada hacia delante. Tiene la boca abierta y deja escapar la saliva que no puede deglutir. La voz aparece velada y lejana. El estado general está muy alterado, la tez es terrosa y se encuentra muy angustiado (Fig. 1).

Está prohibido realizar cualquier exploración clínica, exceptuando la inspección, así como las tentativas de decúbito, ya que estas maniobras pueden provocar una apnea mortal.

Se debe hospitalizar al niño con extrema urgencia, a través de los servicios de transporte médico urgente, si es posible en un centro que cuente con servicio de reanimación pediátrica. En condiciones ideales, el anestesista y el ORL habituados a la endoscopia pediátrica deben encontrarse en el lugar de recepción del niño. La prioridad absoluta consiste en restablecer la permeabilidad de las vías respiratorias superiores intubando al niño. Esta intervención se llevará a cabo en el quirófano, mediante endoscopia. El examen permite visualizar una tumefacción eritematosa de la epiglotis que se extiende a menudo al conjunto del brocal laríngeo y que corresponde a microabscesos epiglóticos. Se instaurará antibioticoterapia parenteral con cefotaxima con dosis de 200 mg/kg/d desde que se tome la vía venosa periférica. La corticoterapia es ineficaz y resulta inútil. Secundariamente, se llevan a cabo los exámenes bacteriológicos: frotis faringolaríngeo, hemocultivos, búsqueda de antígenos solubles en la sangre y en el líquido cefalorraquídeo (LCR).

Pueden existir formas incompletas poco disneizantes. En estos casos, la nasofibroendoscopia en la sala de endoscopia, en presencia del anestesista, permitirá establecer el diagnóstico. La antibioticoterapia en medio especializado evitará la evolución hacia formas graves.

Aparte de las formas infecciosas, también pueden presentarse epiglotitis debidas a la ingestión de cáusticos o líquidos ardientes. En estos casos, la actitud terapéutica será idéntica, excepto la antibioticoterapia.

Laringotraqueobronquitis bacteriana [27, 32]

Las laringotraqueobronquitis bacterianas, también denominadas seudomembranosas, son afecciones infrecuentes pero graves. Se caracterizan por la presencia de intenso edema subglótico, al que se añaden ulceraciones, lesiones seudomembranosas difusas y secreciones mucopurulentas espesas que tapizan todo el árbol respiratorio. Los gérmenes aislados son aerobios: principalmente *Staphylococcus aureus* y *Haemophilus influenzae*, aunque también el estreptococo y *Branhamella catarrhalis*. Esta afección predomina en el varón, afectando al lactante pero también al niño de más edad. El cuadro se instaura en 24-48 horas, en el curso de una laringitis subglótica banal. Se produce un agravamiento de la disnea en un contexto séptico grave. Inicialmente es inspiratoria, pero después se vuelve mixta debido a la obstrucción laringotraqueal que producen las falsas membranas. Esta disnea no responde al tratamiento clásico de la laringitis subglótica y obliga a la hospitalización del niño.

La endoscopia laringotraqueal permite establecer el diagnóstico al visualizar las suedomembranas costrosas adherentes que invaden la tráquea. A veces es necesaria su ablación para restablecer la suficiente luz traqueal. Sin embargo, esta maniobra puede producir hemorragia al extirpar las seudomembranas o shock séptico al favorecer la movilización de los gérmenes. Además, en pocas horas se vuelven a formar nuevas membranas. Durante la endoscopia, se tomarán muestras bacteriológicas para orientar la antibioticoterapia, que resulta indispensable, junto a la intubación, hasta la curación de las lesiones.

Laringitis específicas

– Laringitis diftérica [3].

La difteria es extremadamente rara en la actualidad. Sin embargo, puede presentarse en niños emigrantes no vacunados, revelándose a través de manifestaciones respiratorias o cutáneas. La laringitis es secundaria a la

Figura 2 *Visión endoscópica de la epiglotis producida por una quemadura laríngea (ingestión accidental de té hirviendo con pajita). La laringe se ha intubado con un broncoscopio.*

angina diftérica. El niño está febril y su estado general muy alterado, presentando taquicardia y coriza serosanguinolenta a menudo unilateral. La disnea se manifiesta por tos ronca asociada a la característica voz apagada de estas laringitis seudomembranosas. Mediante laringoscopia se observan seudomembranas adherentes, tomándose muestras para aislar *Corynebacterium diphteriae* (bacilo de Klebs-Loeffler).

– Sarampión [30].
Al contrario de lo que sucede en la laringitis benigna inicial, existe una forma tardía más grave. Afecta preferentemente al niño pequeño, alrededor de los 12 meses, y se caracteriza por cursar con disnea grave, similar a la que se aparece en las laringotraqueobronquitis. Esta disnea, que a veces se ve agravada por neumopatía, es debida a lesiones laríngeas ulceronecrosantes y seudomembranosas, así como a lesiones traqueobronquiales difusas.

– Laringitis cáusticas y quemaduras laríngeas [11,27].
Se trata de accidentes infrecuentes en el niño. Se deben a la inhalación de gases tóxicos, la ingestión de ácidos o bases cáusticas o a la quemadura de la laringe por ingestión de líquidos hirviendo (biberón calentado en el microondas). La endoscopia permite valorar las lesiones (Fig. 2). Cuando después de un incendio se sospechen quemaduras laríngeas o traqueales, se debe realizar la endoscopia lo antes posible (en las seis primeras horas) con el fin de limpiar la laringe y la tráquea de los restos de hollín, que poseen efecto cáustico retardado. Las lesiones laríngeas son en general poco importantes, limitándose a edema del margen laríngeo. En la cara lingual y laríngea de la epiglotis o en la región retroaritenoidea pueden aparecer eritema y seudomembranas. Las secuelas funcionales sólo pueden apreciarse tardíamente, una vez que ha finalizado el período de cicatrización. Las lesiones más graves se observan en las ingestiones de cáusticos, ya que producen sinequias (Fig. 3) y estenosis difíciles de tratar. El pronóstico se agrava por la frecuente asociación de lesiones digestivas altas.

Edema laríngeo alérgico [7, 17]

El edema alérgico se suele presentar en el niño al margen de una alergia conocida. Puede tratarse de alergia respiratoria (generalmente al látex), alimentaria, medicamentosa o a ciertos venenos (principalmente de himenópteros). Por regla general, la disnea laríngea se asocia a *sarpullido* cutáneo. Ante este cuadro anafiláctico hay que temer la repercusión cardiovascular (hipotensión, shock).

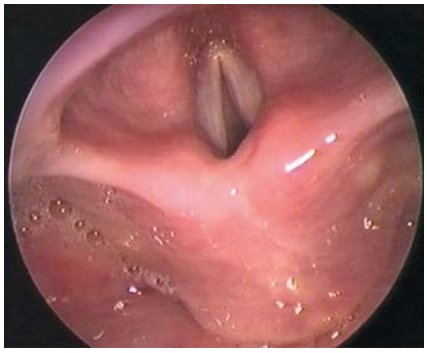

Figura 3 *Sinequia interaritenoidea que complica una quemadura cáustica.*

Los antecedentes familiares y personales, las circunstancias de aparición y su asociación a urticaria conducen al diagnóstico. Resulta obligado el empleo de antihistamínicos y corticoides, siendo a veces necesario recurrir a la inyección subcutánea de adrenalina.

Edema angioneurótico hereditario [4]

Es un trastorno hereditario que se transmite de modo autosómico dominante. Se debe al déficit de C1q esterasa. Generalmente se manifiesta en el adolescente (favorecido por algún traumatismo o situación de estrés), a través de edema de localización difusa: piel, laringe e intestino. El edema laríngeo es responsable de disnea obstructiva grave, que puede requerir intubación e incluso traqueotomía de urgencia, ya que no responde a los corticoides ni a la adrenalina.

■ *Discinesias laríngeas* [29]

Se trata una disfunción periódica que consiste en el movimiento paradójico de las cuerdas vocales, que se cierran durante la inspiración. En el lactante, el estridor aparece únicamente durante el llanto, cuando se reanuda la inspiración. Se suele resolver rápidamente. Cuando coexiste RGE intenso se observan formas más graves. En estos casos, suele existir hiperactividad vagal, pudiendo producirse alteraciones graves. La aducción paradójica de las cuerdas vocales raramente se observa después de los 2 años. En el niño de más edad, la discinesia laríngea puede cursar de forma engañosa, simulando un asma resistente a los broncodilatadores y a los corticoides. La disnea es importante y muy llamativa. El elemento clave para el diagnóstico es la total reversibilidad de la disnea cuando el paciente no le presta atención. El tratamiento es esencialmente conductual debiéndose evitar las intervenciones médicas intempestivas.

■ *Traumatismos laríngeos*

Traumatismos externos [20]

Se producen fundamentalmente en los accidentes de tráfico. Los niños que viajan en automóviles con asientos no adaptados pueden resultar realmente estrangulados por el cinturón de seguridad. Después de estos accidentes, la gravedad de las lesiones asociadas y el desconocimiento de estas lesiones laríngeas por parte de los equipos pediátricos pueden hacer que el traumatismo laríngeo pase a ocupar un segundo plano. Independientemente de la intensidad del traumatismo, se debe hospitalizar al niño debido al riesgo de enfisema o de hematoma secundario. Estas lesiones pueden manifestarse por disnea o disfonía. La exploración debe descartar la existencia de hematoma submucoso laríngeo o faríngeo que puede extenderse a la tráquea y se

Figura 4 *A. Visión endoscópica de una intubación laríngea prolongada. B. Granulomas glóticos con disnea en la extubación.*

Figura 5 *Estenosis subglótica postintubación.*

estudiará la movilidad de las cuerdas vocales y de los aritenoides, dado el riesgo de lesión de los nervios laríngeos por estiramiento o aplastamiento.

Traumatismos internos

Por lo general se trata de traumatismos iatrogénicos durante la intubación laringotraqueal. En este caso, la lesión puede complicarse con la aparición de estenosis secundaria por cicatrización viciosa. Esto sucede sobre todo cuando la intubación es prolongada, en niños con estado hemodinámico precario, o bien cuando se emplea una sonda de calibre demasiado grande. Clínicamente pueden producirse dos situaciones:

– en el período inmediatamente posterior a la extubación, el niño presenta disnea laríngea (Fig. 4) que obliga a la reintubación urgente. La endoscopia revela la existencia de edema de origen mecánico que predomina a nivel de las bandas ventriculares y de la subglotis. La inflamación de origen infeccioso o debida a RGE puede agravar las lesiones descritas anteriormente;

– varias semanas después de la extubación, se instaura progresivamente la dificultad inspiratoria en un niño que se ha mantenido disfónico. En este caso, las lesiones se localizan en el tercio posterior de las cuerdas vocales, a nivel de la comisura posterior y de la subglotis, produciendo estenosis glóticas o subglóticas (Fig. 5) que responden mal a la corticoterapia.

■ *Tumores laríngeos*

Papilomatosis laríngea [6, 8]

Aunque es una afección poco frecuente, constituye el tumor laríngeo más frecuente del niño. El signo de alerta es la disfonía persistente que aparece entre los 2 y los 4 años de edad. La voz es amortiguada o cascada y no sufre variación

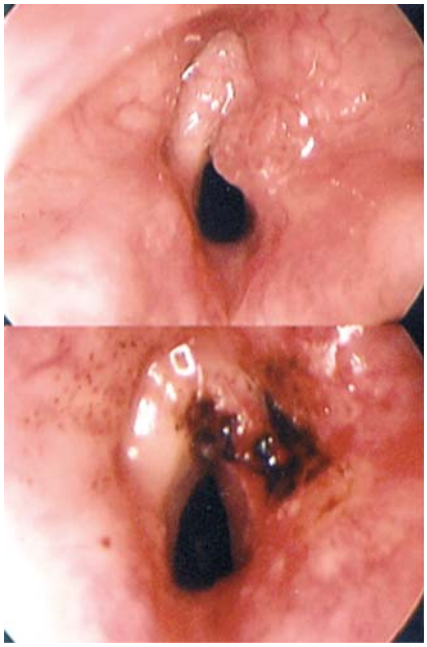

Figura 6 *Visión endoscópica de una papilomatosis laríngea responsable de disfonía grave con disnea moderada.*
A. La papilomatosis invade la cuerda y la banda ventricular derecha.
B Abajo, aspecto tras vaporización con láser.

a lo largo de la jornada. La disnea laríngea es tardía, e indica una forma evolucionada que obstruye la luz laríngea. Mediante el estudio endoscópico (Fig. 6) se observa la proliferación de elementos exofíticos, grisáceos o rosados, que se desarrollan a expensas de la mucosa laríngea. Estas lesiones predominan a nivel de las cuerdas vocales y el suelo de los ventrículos, pero pueden localizarse en los tres niveles de la laringe y extenderse al conjunto del árbol respiratorio. El examen anatomopatológico es indispensable para confirmar el diagnóstico y descartar degeneración maligna, que afortunadamente es poco frecuente (2% tras un período de 30 años). Las formas benignas evolucionan hacia la curación después de algunas recidivas localizadas y poco numerosas. A la inversa, las formas graves, muy agresivas y extensas, recidivan muy rápidamente después del tratamiento. Se admite la etiología vírica a partir del descubrimiento en los papilomas del ácido desoxirribonucleico (ADN) de *human papillomavirus* (hPV) 6 y 11. Sigue sin aclararse el mecanismo de contagio.

El tratamiento de las formas benignas es local y se basa en la vaporización de las lesiones con láser. Sin embargo, la gravedad de la papilomatosis se debe a su carácter recidivante y extensivo, que justifica el control de la curación y, muy a menudo, la repetición de las sesiones de láser. En las formas graves, las inyecciones locales de cidofovir constituyen un tratamiento prometedor.

Tumores malignos de la laringe [8]

Los tumores malignos de la laringe son excepcionales. En el niño, el diagnóstico histológico es muy diferente al del adulto ya que, en el 70% de los casos, se trata de tumores no epiteliales. Los rabdomiosarcomas son los más frecuentes y pueden desarrollarse en todos los niveles de la laringe.

ETIOLOGÍA EN LOS NIÑOS MENORES DE SEIS MESES

Antes de los seis meses, la causa más frecuente son las anomalías congénitas. Las laringitis y los cuerpos extraños son poco frecuentes, pero posibles.

Figura 7 *Pectus excavatum en un niño de 14 meses con parálisis recurrencial congénita.*

Malformaciones congénitas

Laringomalacia [9, 18, 24]

Se trata de la anomalía laríngea congénita más frecuente. Es responsable del 60% de los estridores del recién nacido, del lactante y del niño pequeño. El síntoma principal es el estridor, que a veces resume por sí solo la sintomatología, como consecuencia de la aspiración no patológica del reborde laríngeo. Aparece durante los primeros 15 días de vida y puede aumentar con el llanto, los gritos o el decúbito dorsal. Suele desaparecer progresivamente hacia el primer año de edad. La laringomalacia se convierte en grave cuando existe disnea laríngea durante los esfuerzos de la lactancia, e incluso en reposo. En este caso, se puede apreciar tiraje cervicotorácico al inspeccionar al niño desnudo. El pectus excavatum (Fig. 7) es signo de disnea crónica. En los casos extremos, los padres describen episodios de cianosis e incluso de apneas.

Es necesario explorar la laringe mediante nasofibroendoscopia, ya que este estridor laríngeo es poco específico. De esta forma, el diagnóstico se puede establecer en la consulta, permitiendo aplazar en la mayoría de los casos la laringoscopia directa en la sala de endoscopia. Se han descrito diversos tipos, que pueden servir de orientación a la estrategia quirúrgica. El tipo 1 consiste en una epiglotis larga y tubular denominada en «omega». El tipo 2 se caracteriza por presentar repliegues aritenoepiglóticos cortos. El tipo 3 se caracteriza por un exceso de mucosa aritenoidea que es aspirada hacia la luz laríngea durante la inspiración. La asociación entre estos diferentes tipos es frecuente, pero carece de valor pronóstico.

La laringomalacia simple exige vigilancia pediátrica regular para asegurar la adecuada evolución estaturoponderal y la ausencia de disnea. El RGE banal del recién nacido puede constituir un cofactor inflamatorio. Se debe buscar mediante fibroendoscopia (edema del reborde posterior y/o del retrocricoides) ya que puede provocar la descompensación respiratoria de la laringomalacia simple. Este RGE se debe tratar médicamente (procinéticos, antiácidos), lo que puede resultar suficiente para mejorar la disnea. Las formas graves de disnea que provocan dificultades para la alimentación, episodios de cianosis o apneas, se deben tratar mediante cirugía endoscópica.

Figura 8 *Estenosis glotosubglótica congénita en un niño de 23 meses. La leve disnea de reposo se acentúa con el esfuerzo. El niño está afónico.*

Estenosis laríngeas congénitas [22, 34]

La atresia laríngea, por falta de repermeabilización de la laringe primitiva durante la vida embrionaria, constituye una malformación extremadamente rara. Suele ser letal en el nacimiento. Solamente la traqueotomía de extrema urgencia, realizada en el mismo paritorio, puede permitir la supervivencia. La atresia se puede detectar en las pruebas fetales de diagnóstico por imagen (ecografía y RM) ante la aparición de signos indirectos (hidramnios, distensión traqueobronquial y pulmonar) y directos (ausencia de luz laríngea).

Los diafragmas o las membranas laríngeas constituyen formas menores de estas atresias. La membrana se limita al plano glótico, extendiéndose muy raramente al nivel supraglótico. Puede ser delgada, como una membrana que se extiende en el tercio anterior de las cuerdas vocales o, por el contrario, ser espesa y fibrosa. En este caso, se extiende hacia la subglotis constituyendo una verdadera estenosis. La disfonía domina la sintomatología de las membranas glóticas. Cuando se asocia disnea, indica extensión glotosubglótica de la lesión. El diagnóstico es endoscópico (Fig. 8). A veces es tardío, en niños con antecedentes de laringitis recidivante y accesos de dificultad respiratoria desde antes de los seis meses. El tratamiento es quirúrgico: las formas menores se tratan por vía endoscópica y en las formas con extensión subglótica se plantea la laringoplastia.

Las estenosis subglóticas congénitas pueden cursar con disnea obstructiva grave desde el nacimiento. En ocasiones, pueden ocasionar solamente disnea leve o, incluso, pasar desapercibidas. En este caso, la estenosis suele ser diagnosticada por el anestesista en el curso de una intubación laringotraqueal. La disnea es típicamente bifásica, asociando tiraje inspiratorio y espiración «activa», a los que se añaden estridor y grito débil. Estas alteraciones se deben a que la luz subglótica es anormalmente estrecha (inferior a 3,5 mm en el recién nacido a término). La obstrucción de la luz subglótica es variable, lo que explica la diversidad de los síntomas, que van desde el estridor hasta la dificultad respiratoria precoz.

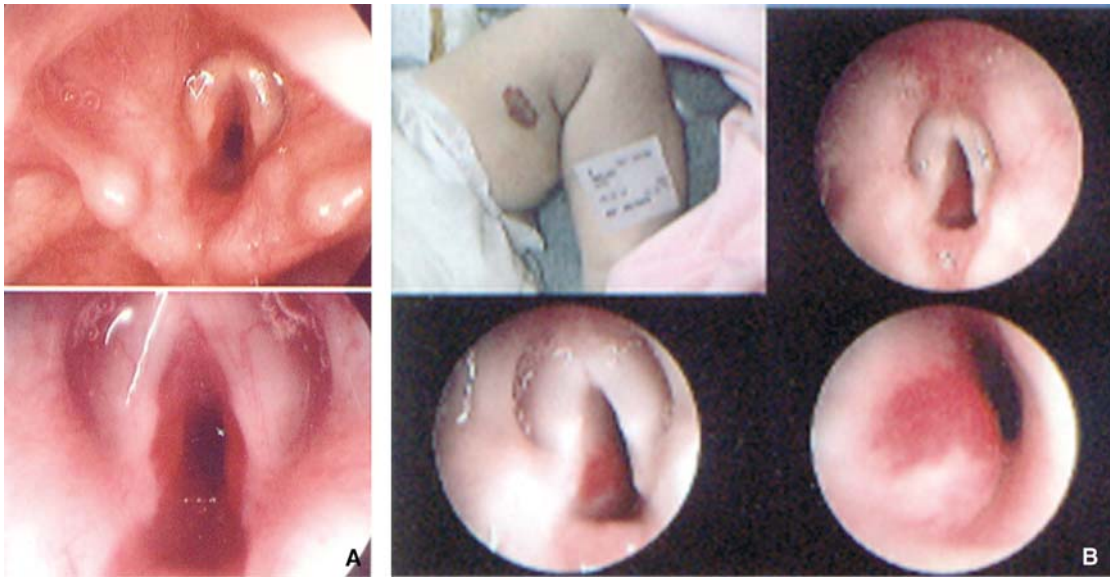

Figura 9 *A. Visión endoscópica de un hemangioma subglótico circular. B. Asociación de dos hemangiomas en un niño de 2 meses: en el muslo izquierdo y en la subglotis (posterolateral izquierda).*

Diastema laríngeo posterior [1, 10, 25]

Se trata de una rara malformación congénita de la laringe que consiste en la presencia de una hendidura laríngea posterior o laringotraqueal. Se debe a la fusión defectuosa de la lámina dorsal del cartílago cricoides o del septum traqueoesofágico. Las formas menores se limitan a una hendidura interaritenoidea que produce mínimas alteraciones de la deglución y puede pasar desapercibida durante mucho tiempo. Cuando el diastema se extiende al cricoides o más distalmente hacia la tráquea, el estridor y el grito débil acompañan a las broncoaspiraciones desde el nacimiento. La gravedad de esta malformación viene dada por las complicaciones broncopulmonares. De este modo, la disnea laríngea no es primaria, sino que se debe a la redundancia de la mucosa faringoesofágica que se hernia hacia el interior de la laringe. El diagnóstico endoscópico se basa en el descubrimiento de la hendidura posterior en la inspección y la palpación de la laringe. El tratamiento suele ser quirúrgico: sutura endoscópica si la hendidura es limitada, o bien sutura a través de la vía de acceso translaríngea o torácica según la extensión del diastema. En estos casos, la interposición de un injerto libre o de un colgajo vascularizado asegura la resistencia a largo plazo de la sutura. Solamente las formas menores pueden mejorar sin cirugía, espesando la alimentación.

■ *Tumores laríngeos*

Hemangioma subglótico [2, 15, 33]

Es la primera causa de disnea laríngea en el lactante menor de seis meses y la segunda causa de estridor. Constituye el 5% de todas anomalías laríngeas congénitas, y predomina en las niñas. El hemangioma subglótico se manifiesta, tras un intervalo libre de algunas semanas, por accesos disneicos que responden a los corticoides. Por lo general, su evolución recidivante en accesos, asociada a tiraje, huélfago y, a veces, tos ronca, hace pensar en accesos de laringitis aguda subglótica. Sin embargo, la gravedad de la disnea, la escasa frecuencia de las laringitis víricas antes de los seis meses y la frecuencia de una segunda localización cutánea, deben hacernos sospechar este angioma. La laringotraqueoscopia establece el diagnóstico visualizando una tumefacción blanda de tipo vascular. Lo más frecuente es que se encuentre limitado a la subglotis, entre la mucosa y el pericondrio, por lo que el color rojo o violáceo puede faltar. Se desconoce la causa de su preferencia por la localización posterolateral izquierda (Fig. 9). El tratamiento inicial se basa en la corticoterapia a dosis altas, que por regla general resulta muy eficaz. Las formas corticorresistentes son susceptibles de tratamiento quirúrgico. En las formas limitadas, se prefiere la vía endoscópica: vaporización mediante láser o inyección intralesional de corticoides. En las formas laríngeas extensas, se ha demostrado eficaz la exéresis del hemangioma por vía translaríngea.

Quistes laríngeos y yuxtalaríngeos [13, 21]

Estas raras anomalías son vestigios del sulcus glottidis y comparten su origen con los laringoceles. Se trata de quistes epiglóticos, aritenoepiglóticos o subglóticos.

La sintomatología aparece precozmente, desde los primeros días de vida, y se agrava rápidamente. La disnea obstructiva puede ser tan grave, que sea precisa la intubación e incluso la traqueotomía en la misma sala de partos. Exceptuando estas situaciones extremas, la nasofibroendoscopia realizada en la consulta permite el diagnóstico al observar el típico abombamiento submucoso, relleno de líquido espeso y mucoide. La primera opción terapéutica es la marsupialización endoscópica, que suele conseguir la curación. Las recidivas se extirpan por vía cervical.

■ *Parálisis laríngeas* [5, 26]

Las parálisis laríngeas son causa frecuente de disnea laríngea en el recién nacido. Constituyen el 10% de las anomalías congénitas de la laringe, situándose inmediatamente después de la laringomalacia. Pueden ser congénitas o adquiridas. En el nacimiento, el mecanismo más frecuente es el estiramiento del nervio laríngeo inferior durante un parto difícil. La parálisis bilateral puede estar provocada por diversas afecciones neurológicas centrales: anoxia perinatal, hidrocefalia, mielomeningocele asociado o no a malformación de Arnold-Chiari. La compresión mediastínica también provoca afectación bilateral, particularmente la cardiopatía con hipertrofia auricular izquierda. Las parálisis laríngeas adquiridas son de origen traumático, generalmente iatrogénicas (cirugía cervicotorácica).

La parálisis bilateral cursa con disnea laríngea, con tiraje y estridor permanente, que se agrava al realizar esfuerzos

(llanto, alimentación). La disfonía puede faltar, y a veces la sintomatología se limita a accesos de cianosis o apneas repetidas.

En el recién nacido, la parálisis laríngea unilateral provoca dificultades alimentarias que pueden manifestarse a través de atragantamientos si la cuerda vocal está en abducción. El grito es débil y puede acompañarse de disnea mal tolerada debido a la hipotonía de la laringe, resultando a veces necesaria la intubación inmediata tras el nacimiento. Aunque el diagnóstico es difícil, la nasofibroendoscopia minuciosa permite estudiar la movilidad laríngea en el niño despierto, diferenciando la parálisis de los abductores de la parálisis laríngea global o de la movilización de la laringe por las contracciones faríngeas. La endoscopia bajo anestesia general completa el estudio lesional investigando la existencia de anomalías traqueobronquiales asociadas. Por lo general se recuperan, sobre todo si se trata de parálisis unilateral sin afección neurológica central asociada. Si no se obtiene la recuperación, la cordotomía con láser o la aritenoidopexia permiten restablecer satisfactoriamente la respiración evitando la traqueotomía definitiva.

Conclusión

Las disneas laríngeas son urgencias pediátricas frecuentes. Resulta fundamental reconocerlas y saber apreciar su gravedad con el fin de establecer el tratamiento adecuado. En la mayoría de los casos, el diagnóstico etiológico se basa en el interrogatorio y en la exploración pediátrica. En las formas bien toleradas, la nasofibroendoscopia practicada en la consulta constituye un medio muy valioso para llegar al diagnóstico. Las formas graves deben tratarse en el hospital, que debe disponer de un equipo experimentado de laringología pediátrica.

Bibliografía

[1] Andrieu-Guitrancourt J, Narcy P, Desnos J, Bobin S, Dehesdin D, Dubin J. Le diastème ou fente laryngée ou laryngotrachéale postérieure. *Chir Pédiatr* 1984; 25: 219-227

[2] Bailey CM, Froehlich P, Hoeve HL. Management of subglottic haemangioma. *J Laryngol Otol* 1998; 112: 765-768

[3] Berner R, Leititis JU, Furste HO, Brandis M. Bacterial tracheitis caused by *Corynebacterium diphtheriae* *Eur J Pediatr* 1997; 156: 207-208

[4] Bork K, Hardt J, Schicketanz KH, Ressel N. Clinical studies of sudden upper airway obstruction in patients with hereditary angioedema due to C1 esterase inhibitor deficiency. *Arch Intern Med* 2003; 163: 1229-1235

[5] de Gaudemar I, Roudaire M, Francois M, Narcy P. Outcome of laryngeal paralysis in neonates: a long-term retrospective study of 113 cases. *Int J Pediatr Otorhinolaryngol* 1996; 34: 101-110

[6] Derkay CS. Recurrent respiratory papillomatosis. *Laryngoscope* 2001; 111: 57-69

[7] Dibs SD, Baker MD. Anaphylaxis in children: a 5-year experience. *Pediatrics* 1997; 99: E7

[8] Ferlito A, Rinaldo A, Marioni G. Laryngeal malignant neoplasms in children and adolescents. *Int J Pediatr Otorhinolaryngol* 1999; 49: 1-14

[9] Friedman EM, Vastola AP, McGill TJ, Healy GB. Chronic pediatric stridor: etiology and outcome. *Laryngoscope* 1990; 100: 277-280

[10] Garabedian EN, Ducroz V, Roger G, Denoyelle F. Posterior laryngeal clefts: preliminary report of a new surgical procedure using tibial periosteum as an interposition graft. *Laryngoscope* 1998; 108: 899-902

[11] Goto R, Miyabe K, Mori N. Thermal burn of the pharynx and larynx after swallowing hot milk. *Auris Nasus Larynx* 2002; 29: 301-303

[12] Halvorson DJ, Merritt RM, Mann C, Porubsky ES. Management of subglottic foreign bodies. *Ann Otol Rhinol Laryngol* 1996; 105: 541-544

[13] Kinnunen I, Klemi P, Grenman R. Saccular laryngeal cysts. Three case studies and review of the literature. *ORL J Otorhinolaryngol Relat Spec* 2000; 62: 109-111

[14] Lai SH, Wong KS, Liao SL, Chou YH. Non-infectious epiglottitis in children: two cases report. *Int J Pediatr Otorhinolaryngol* 2000; 55: 57-60

[15] Lescanne E, Benlyazid A, Soin C, Papoin J, Lorette G, Ployet MJ. Angiomes sous-glottiques du nourrisson. *Cah ORL Chir Cervicofac Audio-phonol* 1996; 21: 227-232

[16] Lescanne E, Soin C, Lesage V, Mercier C, Ployet MJ. Corps étrangers laryngo-trachéo-bronchiques. *Encycl Méd Chir* (Elsevier SAS, Paris), Oto-rhino-laryngologie 1997:20–730 A-10

[17] Marguet C, Couderc L, Blanc T, Amar R, Leloet C, Feray D et al. Anaphylaxis in children and adolescents: apropos of 44 patients aged 2 months to 15 years. *Arch Pédiatr* 1999; 6 suppl1: 72S-78S

[18] Matthews BL, Little JP, Mcguirt WFJr, Koufman JA. Reflux in infants with laryngomalacia: results of 24-hour double-probe pH monitoring. *Otolaryngol Head Neck Surg* 1999; 120: 860-864

[19] McEwan J, Giridharan W, Clarke RW, Shears P. Paediatric acute epiglottitis: not a disappearing entity. *Int J Pediatr Otorhinolaryngol* 2003; 67: 317-321

[20] Myer CM 3rd, Orobello P, Cotton RT, Bratcher GO. Blunt laryngeal trauma in children. *Laryngoscope* 1987; 97: 1043-1048

[21] Narcy P, Bobin S, Manac'h Y. Les kystes du larynx chez le nouveau-né. À propos de 9 observations. *Ann Otolaryngol Chir Cervicofac* 1979; 96: 881-888

[22] Narcy P, Juvanon JM, Contencin P, Bobin S. Sténoses glotto-sous-glottiques congénitales. *Ann Otolaryngol Chir Cervicofac* 1985; 102: 443-448

[23] Nicollas R, Paris J, Roman S, Triglia JM. Dyspnée laryngée de l'enfant. *Arch Pédiatr* 2003; 10: 179-184

[24] Olney DR, Greinwald JHJr, Smith RJ, Bauman NM. Laryngomalacia and its treatment. *Laryngoscope* 1999; 109: 1770-1775

[25] Pinlong E, Lesage V, Robert M, Mercier C, Ployet MJ. Type III-IV laryngotracheo-esophageal cleft: report of a successfully treated case. *Int J Pediatr Otorhinolaryngol* 1996; 36: 253-262

[26] Portier F, Marianowski R, Morisseau-Durand MP, Zerah M, Manac'h Y. Respiratory obstruction as a sign of brainstem dysfunction in infants with Chiari malformations. *Int J Pediatr Otorhinolaryngol* 2001; 57: 195-202

[27] Rotta AT, Wiryawan B. Respiratory emergencies in children. *Respir Care* 2003; 48: 248-258

[28] Ruggins NR. Pathophysiology of apnoea in preterm infants. *Arch Dis Child* 1991; 66: 70-73

[29] Roger G, Denoyelle F, Garabedian EN. Episodic laryngeal dysfunction. *Arch Pédiatr* 2001; 8 suppl3: 650-654

[30] Ross LA, Mason WH, Lanson J, Deakers TW, Newth CJ. Laryngotracheobronchitis as a complication of measles during an urban epidemic. *J Pediatr* 1992; 121: 511-515

[31] Sharma HS, Sharma SJ. Management of laryngeal foreign bodies in children. *Accid Emerg Med* 1999; 16: 150-153

[32] Stroud RH, Friedman NR. An update on inflammatory disorders of the pediatric airway: epiglottitis, croup, and tracheitis. *Am J Otolaryngol* 2001; 22: 268-275

[33] Van Den Abbeele T, Triglia JM, Lescanne E, Roger G, Nicollas R, Ployet MJ et al. Surgical removal of subglottic hemangiomas in children. *Laryngoscope* 1999; 109: 1281-1286

[34] Wiatrak BJ. Congenital anomalies of the larynx and trachea. *Otolaryngol Clin North Am* 2000; 33: 91-110